Hospital Rey Juan Carlos
SaludMadrid
Comunidad de Madrid

DESCOMPRESIÓN ORBITARIA DE PARED MEDIAL: ABORDAJE ENDOSCÓPICO NASOSINUSAL VS TRANSCARUNCULAR

ELISA PÉREZ RAMOS, DIEGO LOSADA BAYO, FRANCISCO GONZÁLEZ GARCÍA
Servicio de Oftalmología

CASO1

- Mujer 50 años con Oftalmopatía de Graves severa bilateral
- Neuropatía óptica compresiva
- Tratamiento con bolos de corticoides sin mejoría
- Aumento del exoftalmos, disminución de AV, empeoramiento campimétrico y afectación del test de colores.

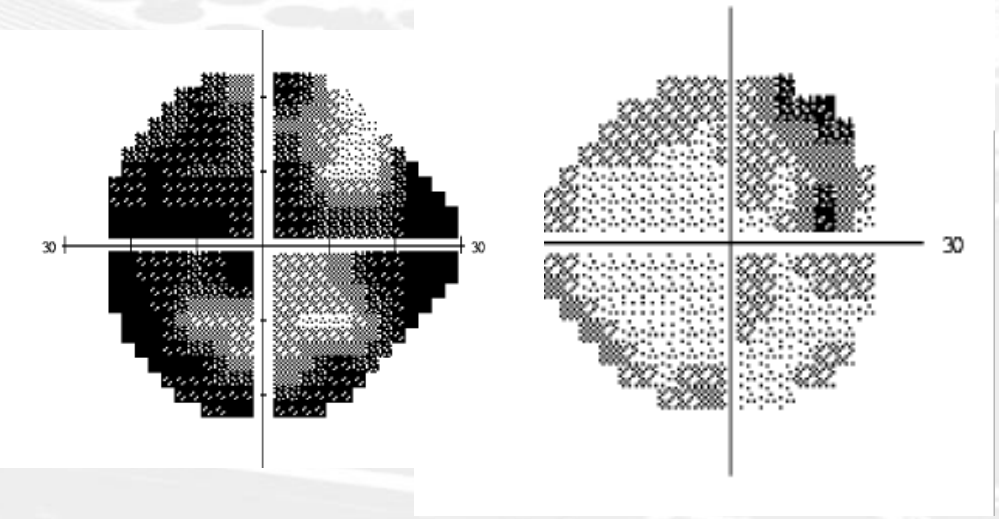

- Descompresión de pared medial bilateral via transetmoidal endoscópica, conjunta con ORL.

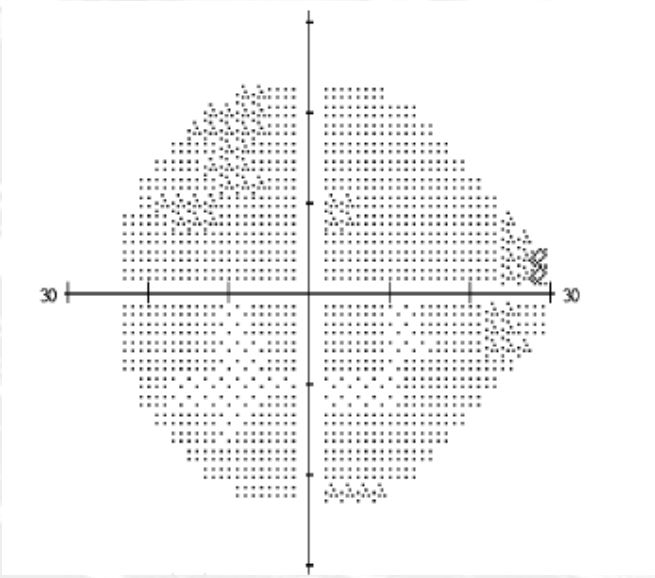

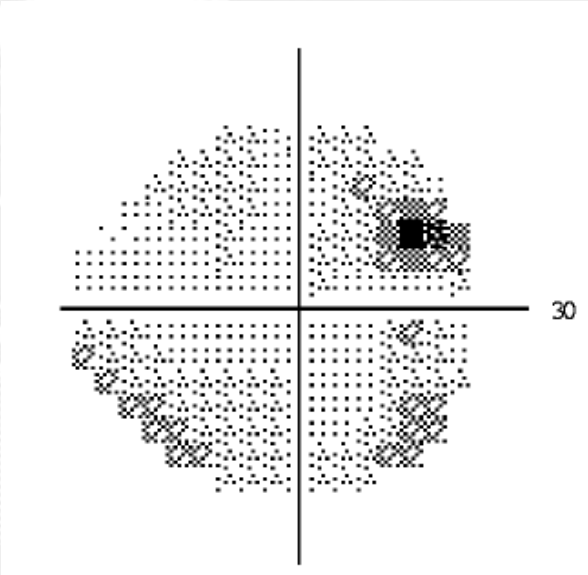

CASO 2

- Mujer de 50 años con Oftalmopatía de Graves severa inactiva
- Tratamiento con bolos de corticoides
- Exoftalmos residual de 24 y 25 mm
- Queratopatía por exposición intensa
- Diplopía invalidante por afectación muscular restrictiva

- Tratamiento rehabilitador: Descompresión orbitaria de pared lateral y medial via transcaruncular.

CONCLUSIONES

- La descompresión orbitaria de pared medial es una técnica efectiva para el tratamiento de pacientes con proptosis o con neuropatía óptica refractaria al tratamiento con bolos de corticoides.
- Nosotros preferimos la vía endoscópica en aquellos casos en los que tenemos órbitas inflamadas o muy congestivas, en las que la manipulación y/o compresión del globo ocular puede suponer un riesgo de progresión de la neuropatía o empeorar la inflamación de los tejidos orbitarios. En el resto de los casos optamos por el abordaje transcaruncular