Enfermedad orbitaria IgG4. Revisión de 15 casos

Bianca M.ª Laslau, Álvaro Bengoa González, Ana Ortueta Olartecoechea, Enrique Mencía Gutiérrez

SECPOO
SOCIEDAD ESPAÑOLA DE CIRUGÍA PLÁSTICA OCULAR Y ORBITARIA

- Analizamos retrospectivamente los hallazgos clínico-patológicos y la respuesta al tratamiento en un grupo de 15 pacientes, 9 mujeres (60%) y 6 hombres (40%), con una edad media de 64,2 años, diagnosticados con enfermedad orbitaria IgG4 desde el año 2012 al 2016.

Criterios diagnósticos de Umehara:

1. Clínica en uno o varios órganos
2. IgG4 sérica ≥135 mg/dl
3. Estudio histopatológico:
   - infiltrado linfoplasmocitario y fibrosis
   - Infiltrado de plasmocitos IgG4+> 10 en un campo de gran aumento (>100 para la glándula lagrimal) o una proporción de IgG4+/IgG+ > 40%

Certeza del diagnóstico de Enfermedad orbitaria IgG4:

- definitivo =1+2+3;
- probable= 1+3;
- posible=1+2

Deshpande V, Zen Y, Chan JK, et al. Consensus statement on the pathology of IgG4- related disease. Mod Pathol 2012;25:1181-92
Umehara H, Okazaki K, Masaki Y, et al. Comprehensive diagnostic criteria for IgG4- related disease (IgG4-RD), 2011. Mod Rheumatol 2012;22:21-30

Presentación:

La enfermedad orbitaria IgG4 se caracteriza clínicamente por la presencia de una o más masas tumorales, localizadas o difusas, en la órbita.

Localización de las lesiones orbitarias en nuestro grupo:

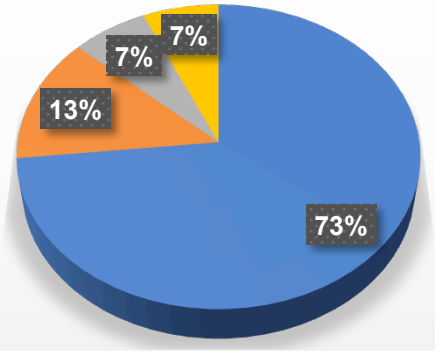

- gl. lagrimal, sin otra localización orbitaria
- músculos extraoculares
- nervios orbitarios (ramas del V par)
- de forma difusa

con afectación de la gl. lagrimal

Afectación N. Infraorbitario y frontal, bilateral, acompañado de afectación de glándula lagrimal, MEO y senos paranasales. Sin alteración sensitiva.

Afectación de la glándula lagrimal

Afectación de MEO y gl. lagrimal

Afectación orbitaria de forma difusa, unilateral

La **biopsia** es absolutamente necesaria para el diagnostico

Infiltrado linfoplasmocitario denso y **fibrosis**

Infiltrado linfoplasmocitario denso y fibrosis con conservación de ductos y **pérdida de acinos**

Folículos linfoides con centros germinales (*). Sustitución de los acinos por un tejido fibroescleroso

IHQ
IgG4+

Fibrosis y folículos linfoides. IgG4+ dispuestas en el tejido fibroso y en la periferia de los folículos linfoides

IgG+

IgG4+

IHQ: positividad en células plasmáticas para IgG e IgG4.
Si comparamos ambas imágenes→ **la práctica totalidad de células plasmáticas (evidenciadas con IgG) se muestran positivas para IgG4**

Estudio sistémico completo, para descargar lesiones en otros órganos

Afectación de la glándula parótida y adenopatías submandibulares

Afectación de la glándula lagrimal y adenopatía mediastínica

En todos los pacientes con afectación IgG4 multiorgánica (33%) hemos encontrado **IgG4 sérica ≥135mg/dl**.

Tratamiento

El tratamiento con corticoides: eficaz en la mayoría de nuestros casos.
La radioterapia: tratamiento coadyuvante, para la remisión completa, cuando ha existido afectación muscular.
Rituximab, en un caso refractario a los corticoides, con buena respuesta

Conclusiones

Es fundamental diferenciar entre la enfermedad orbitaria IgG4 y otras enfermedades inflamatorias o linfoproliferativas. Estos pacientes necesitan seguimiento a largo plazo, porque pueden desarrollar lesiones en varios órganos e incluso linfomas.

Cheuk W, Yuen HK, Chan AC, et al. Ocular adnexal lymphoma associated with IgG4+ chronic sclerosing dacryoadenitis: a previously undescribed complication of IgG4-related sclerosing disease. Am J Surg Pathol 2008;32:1159–67