Inyección de Toxina botulínica tipo A (IncobotulinumtoxinaA) en la epífora funcional y por obstrucción de vía lagrimal alta.

BORJA MAROTO RODRÍGUEZ

IGNACIO GENOL SAAVEDRA

BAZIL TITI-LIVIU STOICA

NICOLÁS TOLEDANO FERNÁNDEZ

SERVICIO DE OFTALMOLOGÍA DEL HOSPITAL DE FUENLABRADA

OBJETIVOS

EVALUAR LA EFICACIA DE LA INCOBOTULINUMTOXINA A, XEOMÍN® (INCOBONT.) EN LA EPÍFORA FUNCIONAL Y EN LA EPÍFORA POR OBSTRUCCIÓN ALTA DE LA VÍA LAGRIMAL QUE RECHAZARON EL TRATAMIENTO QUIRÚRGICO.

MATERIAL Y MÉTODOS

La epífora se evaluó con:

- Escala de Munk.
- Cuestionario específico de calidad de vida (QoL) según Shin et al. cuantificando la molestia de la epífora en actividades cotidianas.
- Test de Shirmer (TS).
- Medición de la altura (AML) y de la profundidad del menisco lagrimal (PML) con la OCT-segmento anterior (Topcon 2000).

5 UI/0.05 ml de IncoBoNT en la glándula lagrimal del ojo afectado

Evaluación a las 6 y 24 semanas (s).

RESULTADOS

- 14 PACIENTES. SE TRATARON 20 OJOS.
- 57% EPÍFORA FUNCIONAL Y 43% OBSTRUCCIÓN DE VÍA LAGRIMAL ALTA.
- EDAD MEDIA 61.4 (DS 9) AÑOS. 93% MUJERES

Cuestionario específico de calidad de vida (según Shin et al).
Escala: 0 (nunca), 1 (algunas veces), 2 (frecuentemente), 3 (casi siempre), 4 (siempre):

- *Lectura*
- *Conducción diurna*
- *Conducción nocturna*
- *Trabajo con ordenador*
- *Visualización de la televsión*
- *Actividades relacionadas con el trabajo*
- *Actividades en casa*
- *Actividades fuera de casa*
- *Relaciones personales*
- *Actividades de ocio*

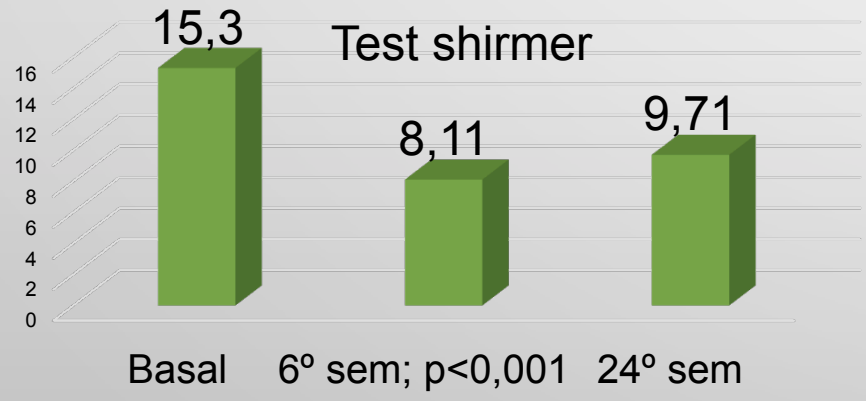

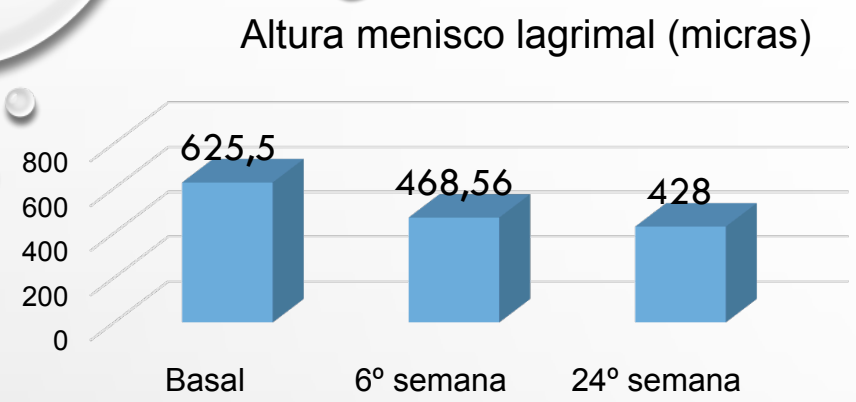

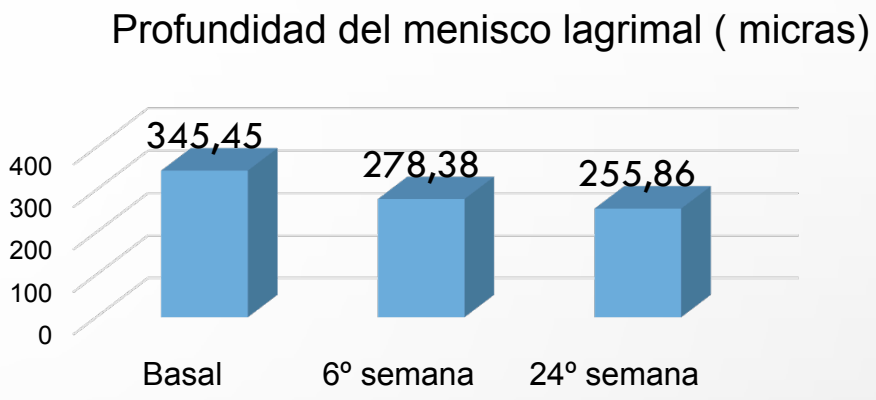

Antes de la inyección de IncoBoNT

-La duración media del efecto de la IncoBoNT fue de 14.1 s (rango 0-24 s).
-5 pacientes tuvieron ptosis leve y 2 pacientes ptosis leve junto con diplopia con una media de duración de 4 s.

CONCLUSIONES

- **ESTE ESTUDIO MUESTRA MEJORÍA SUBJETIVA (ESCALA DE MUNK Y CUESTIONARIO DE CALIDAD DE VIDA) Y OBJETIVA (TEST DE SHIRMER) TRAS LA INYECCIÓN DE 5UI DE INCOBONT. EN PACIENTES CON EPIFORA FUNCIONAL Y OBSTRUCCIÓN A NIVEL CANALICULAR.**

- **LA INCOBONT. ES UN TRATAMIENTO SENCILLO, SEGURO Y BIEN TOLERADO. AÚN SE PRECISAN MÁS ESTUDIOS CONTROLADOS PARA OBTENER EVIDENCIA CIENTÍFICA.**

BIBLIOGRAFÍA

1. Wojno TH. Results of lacrimal gland botulinum toxin injection for epiphora in lacrimal obstruction and gustatory tearing. Ophthal Plast Reconstr Surg 2011; 27: 119–121.
2. Whittaker KW, Matthews BN, Fitt AW, Sandramouli S. The use of botulinum toxin A in the treatment of functional epiphora. Orbit 2003; 22: 193–198.
3. Shin JH, Kim YD, In Woo K. Impact of epiphora on visión-related quality of life. BMC Ophthalmology 2015, 15:6.