Utilidad del estudio peroperatorio de márgenes en la cirugía de carcinoma de párpado

Hospital Universitario Vall d'Hebron

Ruth Martín Pujol
Tirso Alonso Alonso
Manuel Romera Becerro
Guillem Alonso Egea

OPCIONES EN ESTUDIO DE ANATOMÍA PATOLÓGICA

Estudio AP diferido

Formol → Parafina Qx en 1 o en 2 tiempos

Estudio de AP peroperatoria

Fresco → Congelación (frozen section)

Cirugía de MOHS — Estudia 100% margen tumoral. Profundidad Más tiempo, personal especializado

Secciones perpendiculares al margen del tumor — Permite medir mm de margen de seguridad libre de tumor. NO estudia 100% margen

Tc de Mohs no es factible en lesiones que afectan a borde palpebral
En lesiones pretarsales no interesa margen profundo

MANEJO QUIRÚRIGO DEL CARCINOMA DE PÁRPADO

REVISIÓN BIBLIOGRÁFICA

- Resultados comparables en cuanto a tasa de recidivas entre MOHS, secciones perpendiculares y escisión primaria (≈ 1%)
- Recomiendan secciones perpendiculares o escisión primaria por menor consumo de recursos excepto en tumores agresivos y/o que afecten vía lagrimal (MOHS)
- Se prefiere cirugía en 1 tiempo excepto en carcinomas muy agresivos o grandes defectos por reconstruir.
- En el caso de presentar márgenes afectos algunos estudios recomiendan reintervenir aunque plantean el seguimiento como opción válida.

HIPÓTESIS:

El estudio peroperatorio tiene una relación coste/beneficio diferente según las características del carcinoma de párpado.

OBJETIVO:

Determinar la relación entre las características clínicas e histológicas de los carcinomas de párpado y la utilidad del estudio peroperatorio.

MATERIAL Y MÉTODOS:

Estudio de intervención controlado. No aleatorizado.

- Inclusión prospectiva de pacientes con CBC o C ESC en 2 GRUPOS según disponibilidad de peroperatoria durante 6 años (2010-2016)
- Revisión retrospectiva de los datos a través de las historias clínicas y documentos fotográficos
- 1 cirujano y 1 protocolo
- Seguimiento mínimo de 6 meses (media 23 meses)

80 casos carcinoma de párpado

7 casos excluidos

- 4 AdenoCa sebáceos
- 1 CBC multifocal
- 1 múltiples focos de recidiva de CBC nodular
- 1 paciente que no acepta MS

73 casos

AP PEROPERATORIA

NO PEROPERATORIA

43 casos

30 casos

4 pérdidas de seguimiento

42 casos

27 casos

Sólo en casos seleccionados

BD
< 10 mm

DESCRIPCIÓN DEL TUMOR

- Horizontal: CL / L / C / M / CM
- Vertical: Preseptal / Pretarsal / Margen palpebral

- Límites: bien delimitados / mal delimitados
- Tamaño y aspecto clínico

MARGEN DE SEGURIDAD

Si BI

CBC nodular: 3 mm
CBC infiltrante, esclerosante, ulcerativo: 4 mm
CESC: 4 mm

Si Dx clínico

BD: 3 mm
MD: 4 mm

EN LA QX…

- Marcar el margen con microscopio
- Mismo rotulador y misma regla
- Corte bisturí por fuera de la línea marcada

Si Peroperatoria

- Enviar la muestra en fresco orientada
- Si ML reconstrucción en 1 tiempo Qx
- Si MA: ampliar 2-3 mm, enviar muestra en formol y reconstrucción en 1 tiempo Qx

No Peroperatoria

- Exéresis y reconstrucción en 1 tiempo Qx
- Si MA: observación

ESTUDIO AP PEROPERATORIA

SECCIONES PERPENDICULARES

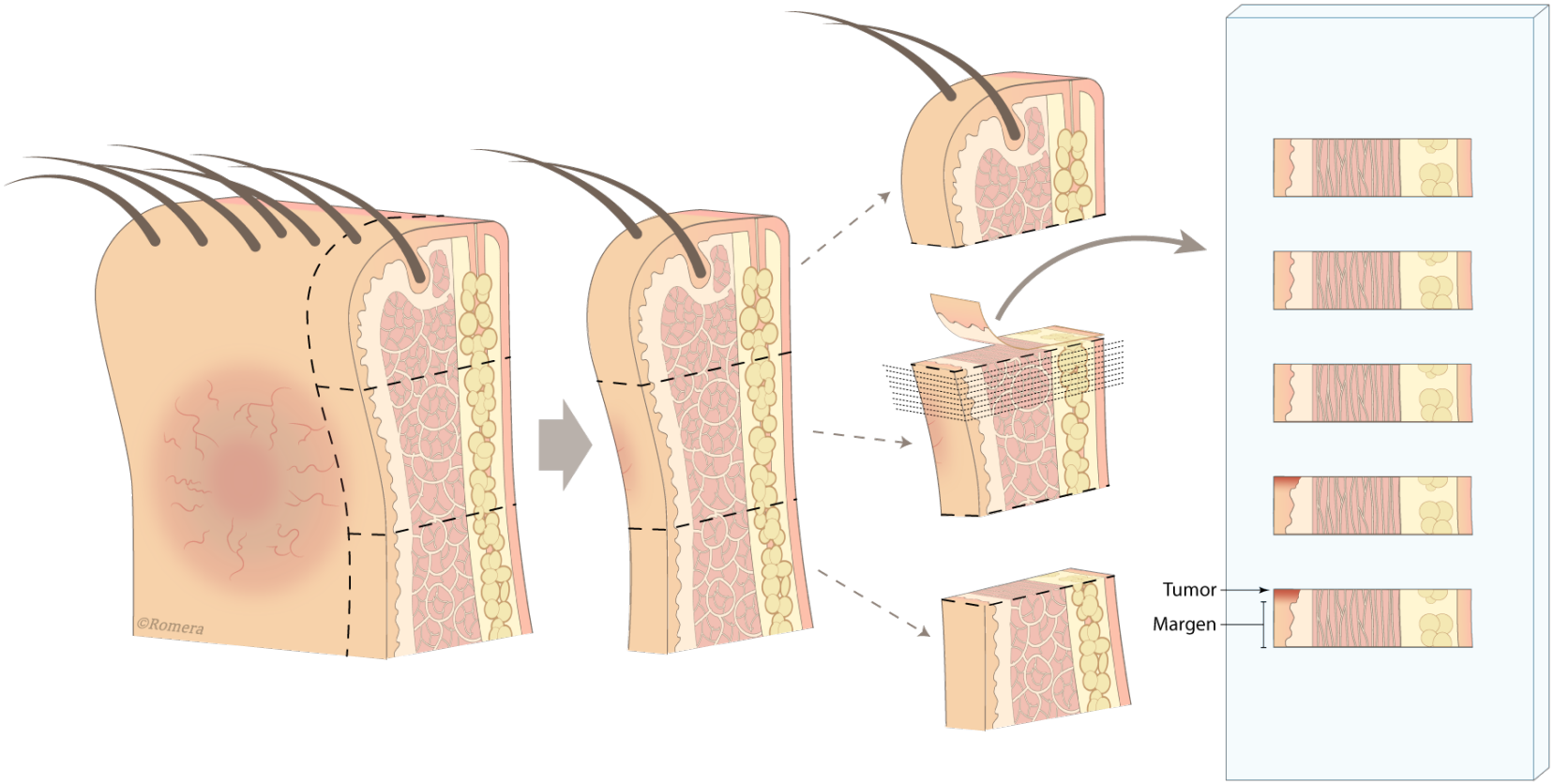

BASE DE DATOS

- Nombre del paciente
- NHC
- Edad
- Tumor primario / Recidiva
- Lateralidad
- Localización en eje horizontal y vertical
- Tamaño
- Límites (BM/MD)
- Biopsia incisional
- Fecha cirugía
- Margen seguridad
- Profundidad (LA/GC)
- AP peroperatoria
- Margen en peroperatoria
- Ampliación
- % Párpado resecado
- Técnica de reconstrucción
- AP margen en parafina
- AP tipo de tumor en parafina
- Manejo margen afecto
- Fecha última visita
- Tiempo de seguimiento
- Recidiva
- Resultado funcional
- Resultado estético

GRUPO CON ESTUDIO AP PEROPERATORIO

- ¿En cuántos casos se necesitó ampliar márgenes?
- ¿Relación entre los casos de margen afecto y tipo de tumor?
- ¿Validez de la técnica?
- ¿Utilidad de la AP peroperatoria?

RESULTADOS

Tamaño medio	MA: 14 mm ML: 11 mm

AP PEROPERATORIA

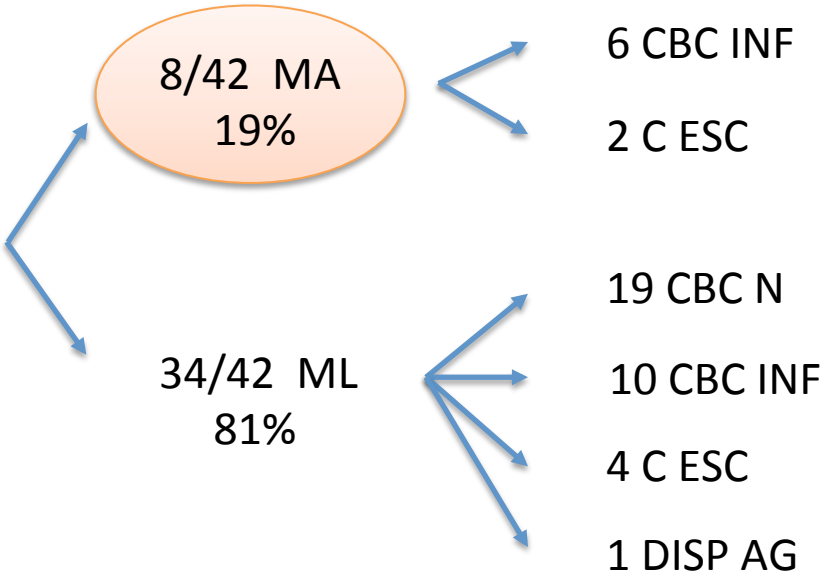

5/6 CBC INF MD
2/2 C ESC MD

17/19 CBC N BD

De los 8 casos de MA, la ampliación se estudió con AP diferida y todos los casos mostraron márgenes libres. NINGÚN caso de recidiva.

RESULTADOS

AP PEROPERATORIA

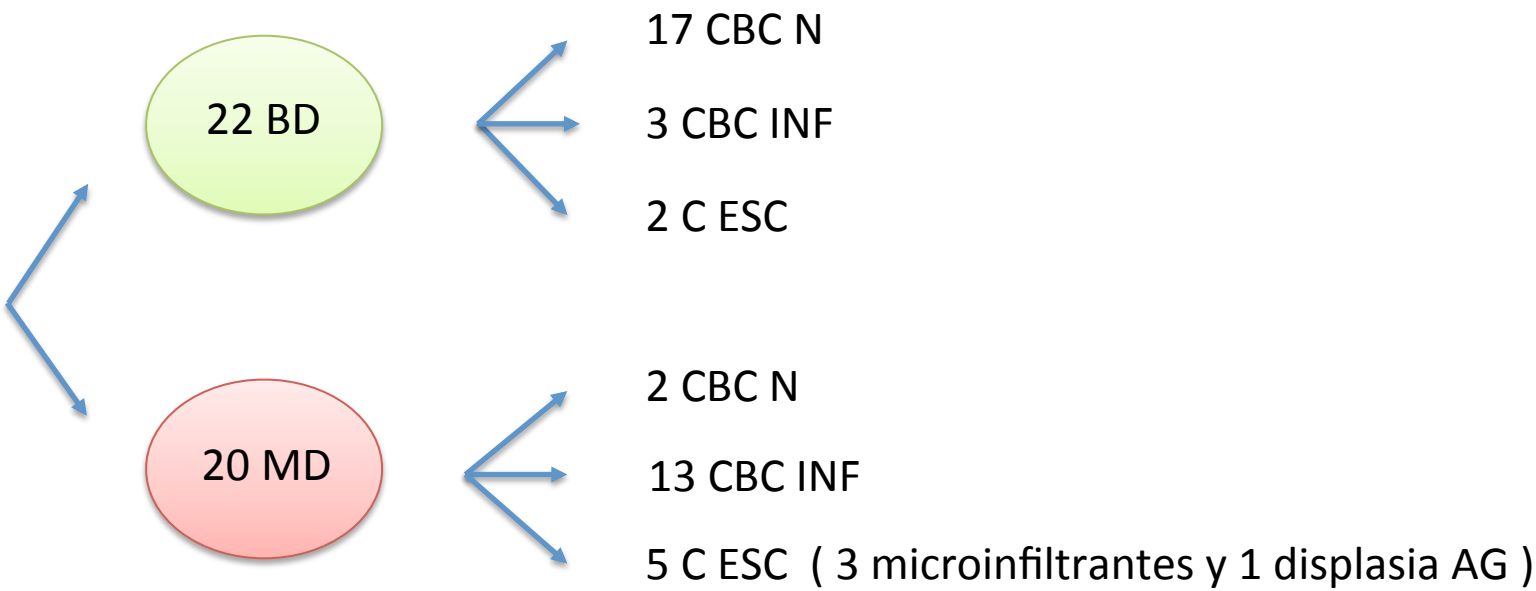

De los 20 casos con aspecto clínico mal delimitados, sólo 2 casos de CBC nodular. De los 16 casos de CBC infiltrante, 13 eran mal delimitados.

GRUPO NO PEROPERATORIA

- ¿Es válido un margen de 3mm?
- ¿Tipo de tumor?
- ¿Manejo si márgenes afectos?

RESULTADOS

Tamaño medio	MA: 7 mm ML: 7 mm

NO PEROPERATORIA

3/27 MA
11%

- 1 CBC N
- 1 CBC TRICOLEMAL
- 1 C ESC

24/27 ML
89%

- 18 CBC N
- 3 CBC INF
- 2 C ESC
- 1 CBC MORFEIFORME

Solo hay 3 casos de MA con un margen de 3mm

En los 3 casos de MA se ha optado por seguimiento y NINGUNO ha recidivado

CONCLUSIONES

- La AP PEROPERATORIA es una técnica válida en cirugía de carcinoma de parpado, CBC y CESC, que permite realizar cirugía en 1 tiempo quirúrgico.
- NO es necesario hacer estudio peroperatorio en todos los casos de carcinoma basocelular y carcinoma escamoso, utilizando márgenes de seguridad de 3-4 mm y marcado con microscopio.
- Recomendado su uso en caso de tumores mal delimitados y en subtipos como el CBC infiltrante.
- Se podría plantear un mayor uso de la biopsia incisional, ya que podría mejorar la relación coste/beneficio en el uso del estudio peroperatorio.
- Ante los casos que presentan márgenes afectos en estudio diferido, si el margen de seguridad fue correcto, una opción es observación.